



QUIZS EN DERMATOLOGIE

DR Faten Monastiri

Dermatologie-Homéopathie

fmonastiri@gmail.com

A votre avis les pathologies cutanées
sont-elles toutes curables ?



A-Non , de toute façon les récurrences sont constantes

B-Oui c' est possible pour certaines

C-Oui si on associe une approche et un traitement homéopathique aux autres moyens thérapeutiques réfléchis

.

D-Oui avec un traitement homéopathique seul c' est faisable dans certains cas



A-Non , de toute façon les récurrences sont constantes

B- Oui c est possible pour certaines

C- Oui si on allie une approche et un traitement homeopathique aux autres moyens thérapeutiques

D- Oui avec un traitement homeopathique seul c est faisable



A votre avis Les pathologies cutanées
sont-elles particulières à prendre en
charge? et pourquoi ?



A-Oui du fait de la complexité de cet organe .

B-Oui du fait que les tableaux cliniques sont très variables pour une même pathologie.

C-Oui car toutes les lésions se ressemblent

D-Oui du fait que beaucoup de facteurs externes peuvent l'influer.



A-Du fait de la complexité de cet organe

B-Du fait de tableaux cliniques très variables

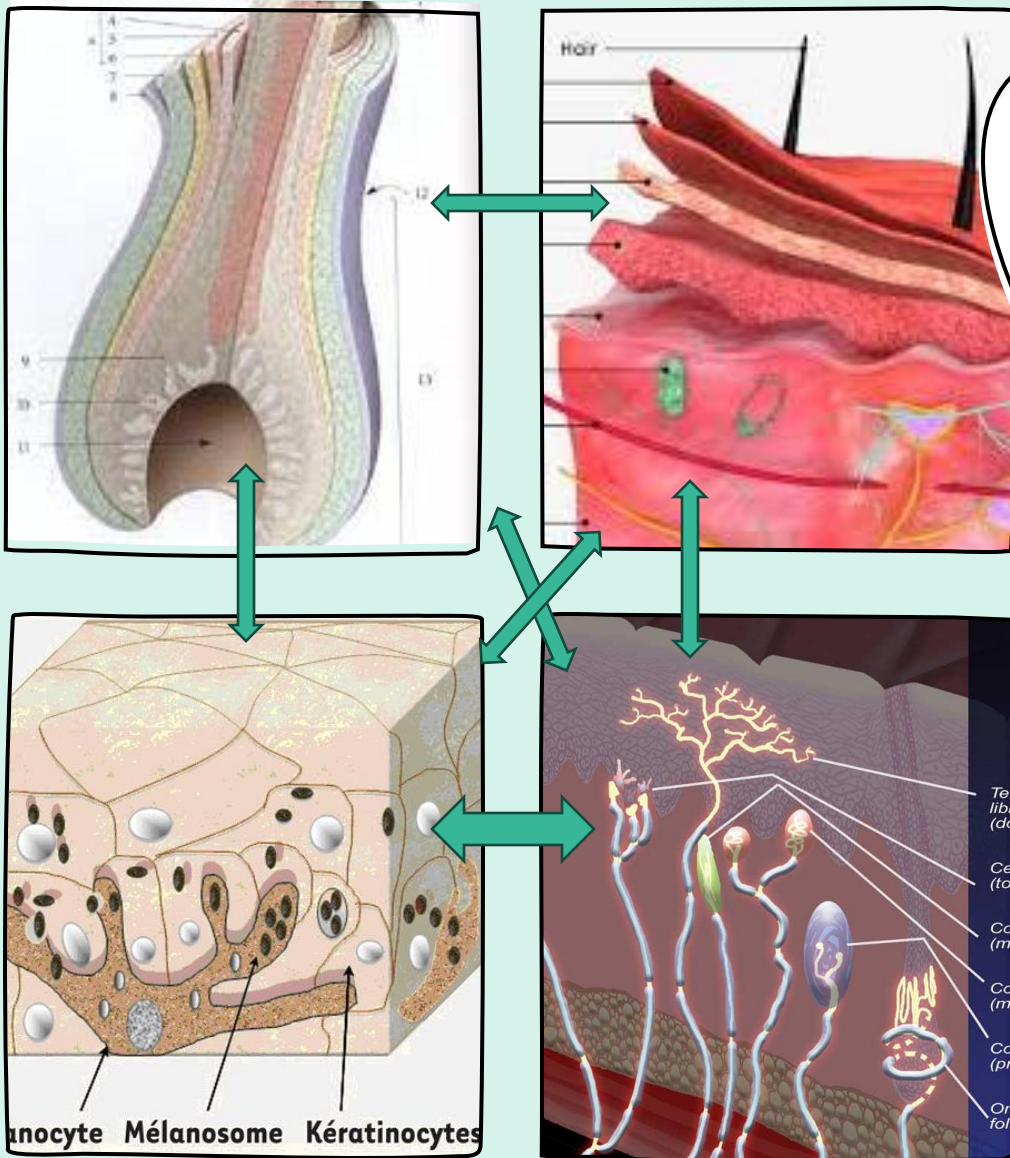
C-Toutes les lésions se ressemblent

D-Du fait que beaucoup de facteurs externes peuvent l'influer.



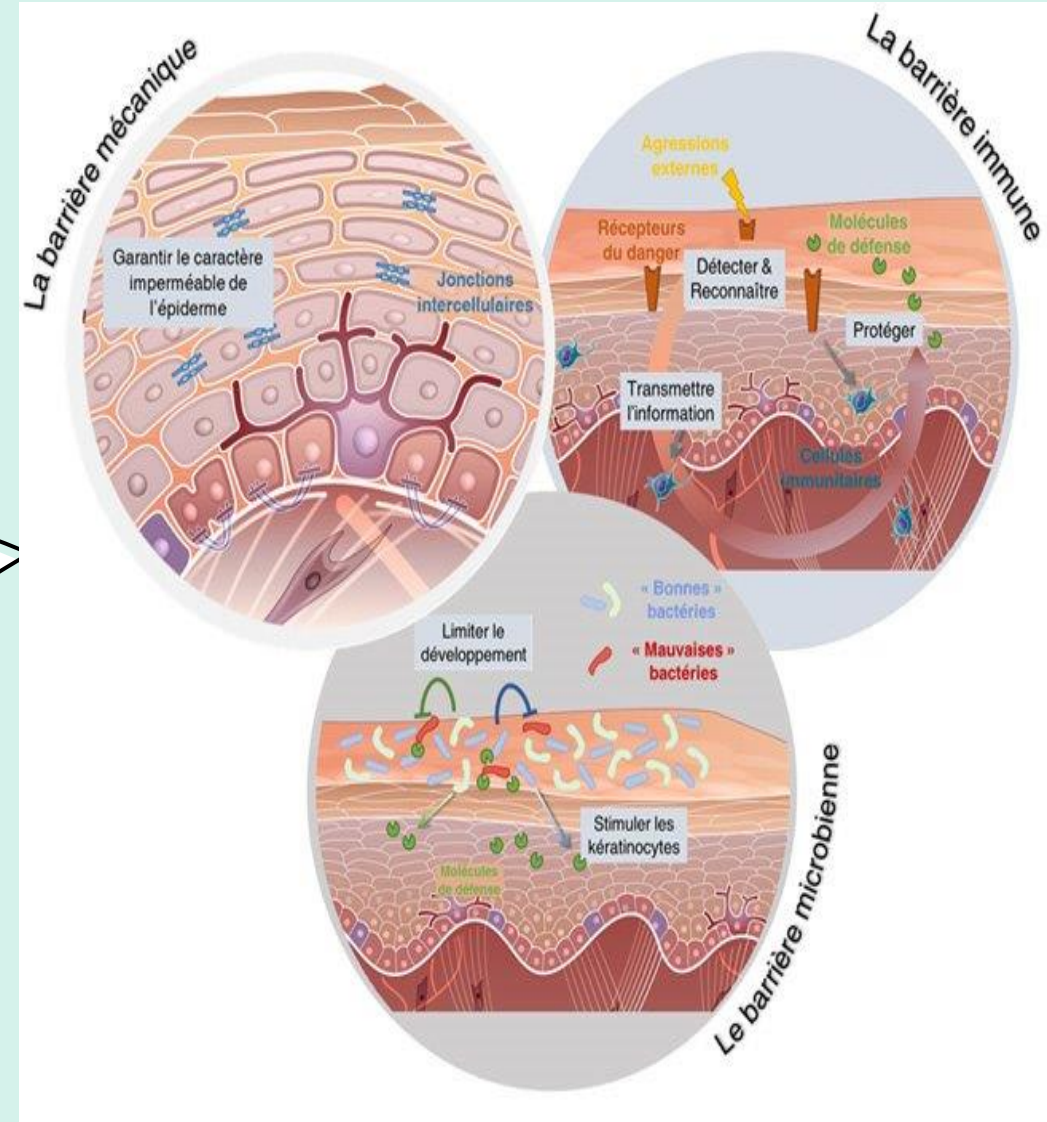
LA PEAU EST CET ORGANE "SI INTRIGANT"

La peau n'est pas simplement un enveloppement de 10kg chez l'adulte et de près de 2m² de surface mais un extraordinaire organe multifonctions



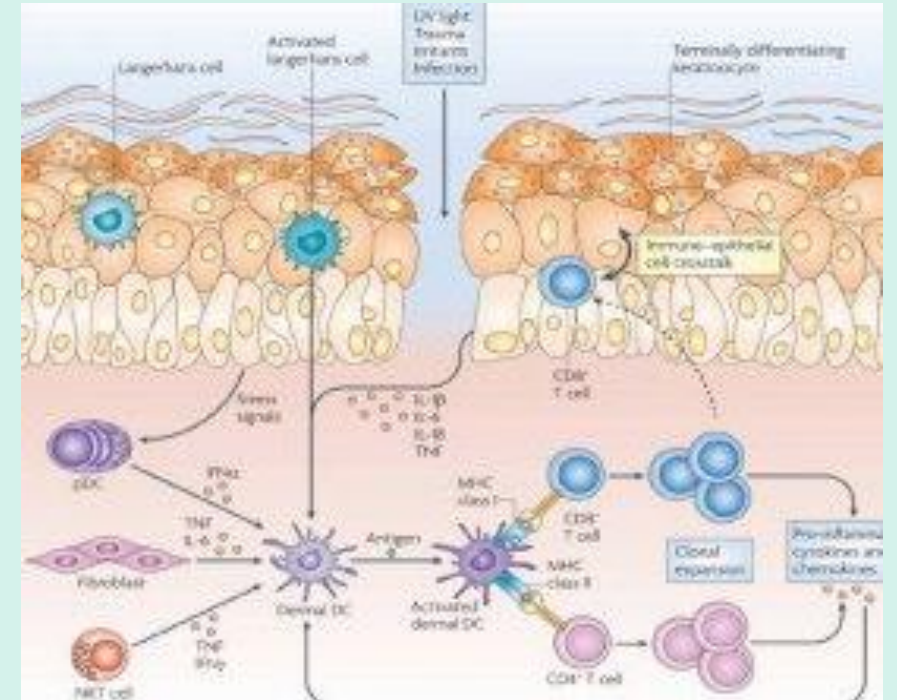
LA PEAU=ORGANE MULTIFONCTION

Barrière protectrice et Immunologiquement active



LA PEAU = ORGANE MULTIFONCTION

Système Neuro-Immuno-Cutané

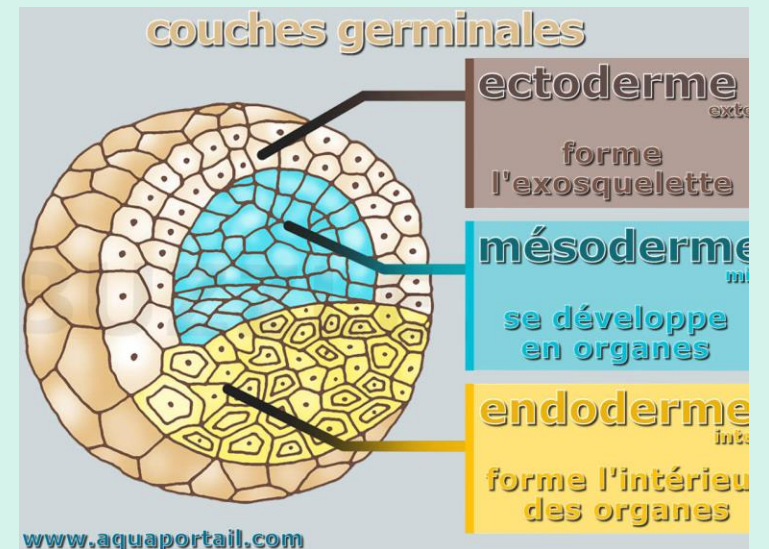
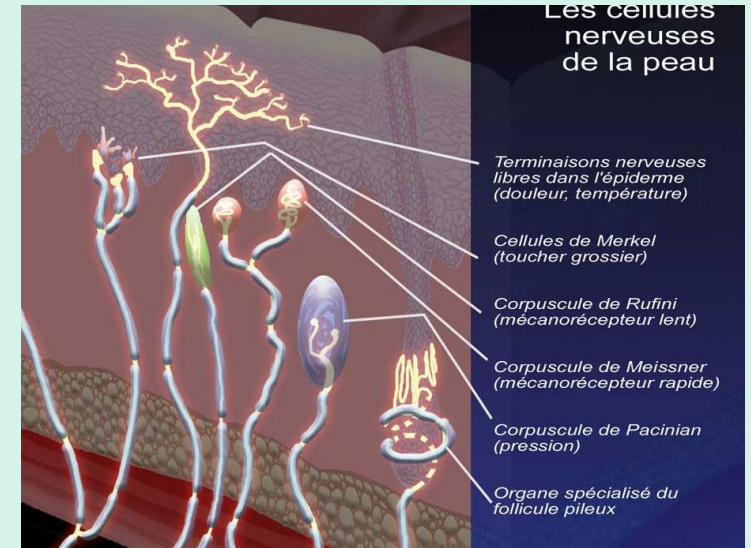


L'ORIGINE EMBRYOLOGIQUE DE LA PEAU

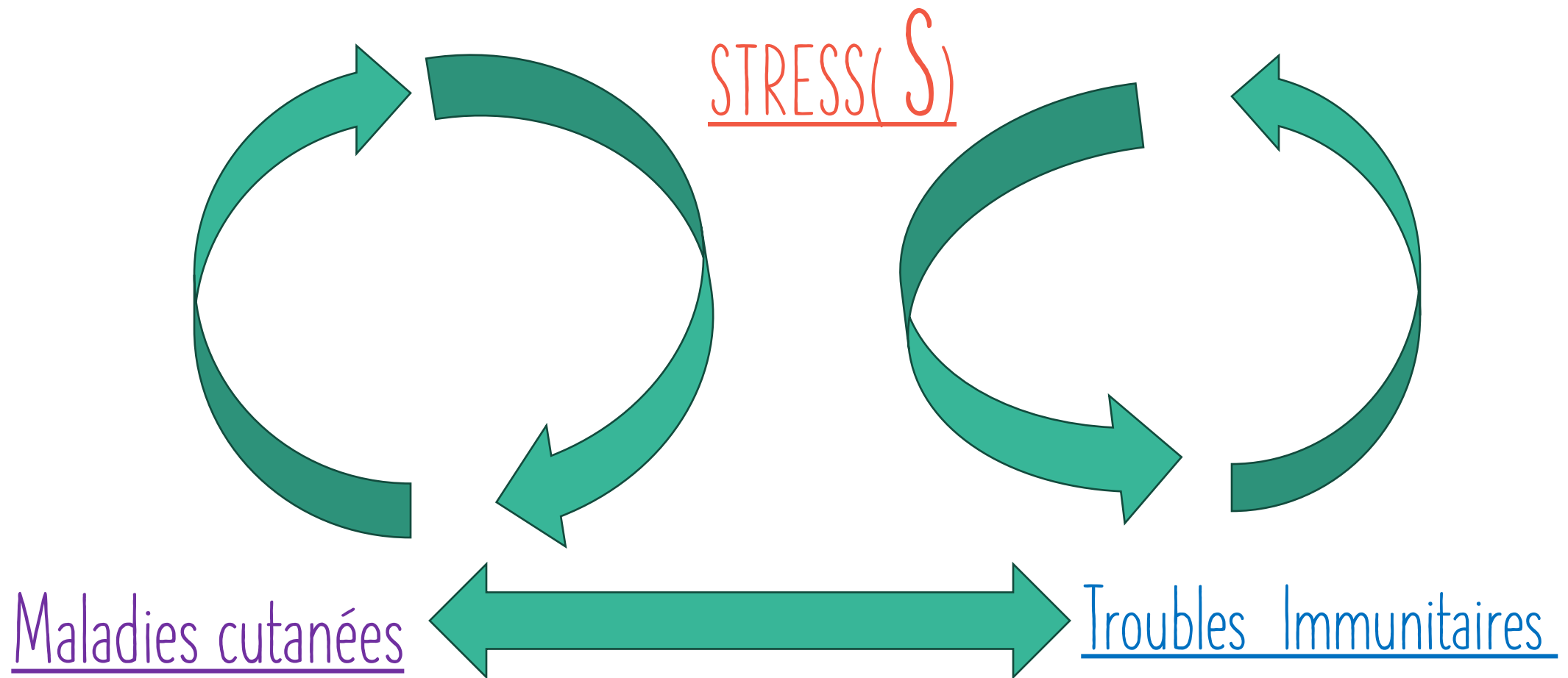
La Peau



Le Cerveau périphérique



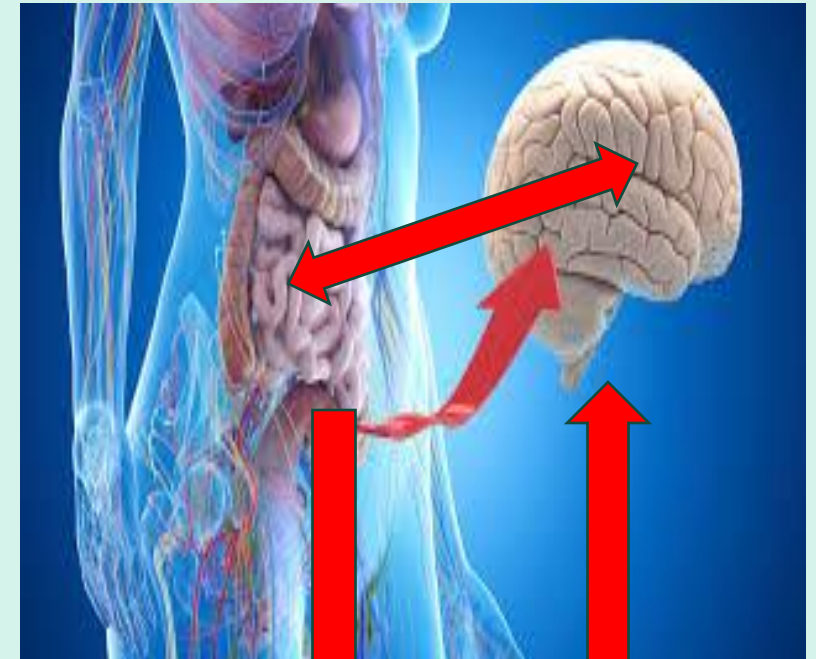
RELATIONS ENTRE **STRESS**-MALADIES CUTANÉES -TROUBLES IMMUNITAIRES



LE CERVEAU DE L'IMMUNITE= MICROBIOTE INTESTINAL



Alimentation obligatoirement adaptée et équilibrée



15/8/2023

Mr Yacine T. 34ans

- : Pelade décalvante totale depuis 2ans
- suite : Brulûre par essence
- ATCDS personnel: Rhinite allergique Pollens
- Histoire: début à l'âge de 8ans,< vers 10-12 ans,< 14ans
- TTT en 2013 en France corticothérapie en Bolus plusieurs fois : réponse favorable partielle ,recidives
- ATCDS Familiaux: Diabète ,


- Stress+++ : introverti
- gros fumeur
- boit peu ,Tendance à la constipation,
Hémorroïdes-,
- frileux, par moment bouffées de chaleur
- fatigue++

QUE LUI PROPOSEZ VOUS?



1. Reprise des Bolus ou proposez les Anti JAK 1 ou 3
2. Désolé il n ya plus rien à faire pour vous
3. Bilan + Traitement Homéopathique seul
4. Traitement Homéopathique seul
5. Bilan + Traitement homéopathique combiné à un traitement allopathique

QUE LUI PROPOSEZ VOUS?



1. Reprise des Bolus ou proposez les Anti JAK 1 ou 3
2. Désolé il n ya plus rien à faire pour vous
3. Bilan + Traitement Homéopathique seul
4. Traitement Homéopathique seul
5. Bilan + Traitement homéopathique combiné à un traitement allopathique

BILAN

- HB:15
- Ferritine 73,
- TSH:1,35;
- T4:21,81
- Serologie CoVID+(5,81)
- VitamineD:27

- Hbglyquée, glycémie
- Bilan Hépatique
- prolactinémie

RAS

TRAITEMENTS: 3MOIS

- Thuya Occidentalis 30CH :5gr/j
- Natrum Muriaticum 30CH: 3gr 3fois/j
- Staphysagria 30CH : 10gr 3fois/semaine et 10gr au besoin
- Ignatia 30CH :10 gr 3fois/semaine et 10 gr au besoin
- Nux Vomica 9CH 3gr 3fois/j
- Kalium Iodatum 15 CH :3gr 3fois/j
- Calcarea Phosphorica 15 CH 10 gr 3fois/semaine
- Hygiène Alimentaire ,
- Vitamine D, Fer
- Probiotics+++
- ketozol shampooing
- Phyto pour stress: Passiflora, Aubepine, Melisse
- Immunomodulateur (Dimethyl fumarate)

26/12/2023

- Dort mal,
- Stress +++
- Nette repousse des cheveux et de la barbe et corps ,
- Peu pour cils et sourcils

- Thuya Occidentalis 30 CH :10 gr/s
- Phosphorus 30CH :10gr/s
- Kalium Iodatum 15ch 10gr/s
- Thallium Aceticum 9CH 3gr 3 fois/j
- Staphysagria et Ignatia 30CH
- Immunomodulateur ,
- Probiotics++
- Hygiène de vie et Alimentaire ++

26/12/2023

Nette repousse des cheveux et de la barbe ,

22/3/2024:


Rechute de certaines zones :barbe et vertex

QUE LUI DITE- VOUS ?



1. Je ne comprends pas ce qui vous arrive
2. Echec du traitement homéopathique
- 4-il y'a sûrement une cause à rechercher

QUE LUI DITE -VOUS?




1. Je ne comprends pas ce qui vous arrive
2. Echec du traitement homéopathique
- 4-il ya sûrement une cause à rechercher

QUE FAITE -VOUS ?



1. Vous pensez que vous n'avez pas besoin de lui refaire un bilan
2. Vous faites un bilan: NFS , Ferritinémie
3. Vous demandez: Serologie covid
4. –Vous demandez : Ferritinémie, TSH T4, Serologie Covid

QUE FAITE -VOUS ?



1. Vous pensez que vous n'avez pas besoin de lui faire un bilan
2. Vous faites un bilan: NFS , Ferritinémie
3. Vous demandez: Sérologie covid
4. – Vous demandez : Ferritinémie, TSH T4, Sérologie Covid

30/3/2024

- Ferritinémie: 176
- TSH : 1,09, T4: 12,78
- Serologie Covid: >12500

Thuya 30Ch 5gr/j

Silicea 30 CH 3gr 3fois/j

Thromblyl 75: 0-1-0

Probiotics+++

2mois

Mme Saousen .CH -30ans ,mariée
depuis 2/2023


- ATCDS :vulvo-vaginites ,Infections Urinaires
- Consulte le 12/1/24 :Tumeur végétante péri-anale et péri-vulvaire depuis 3mois
- Enceinte 8mois
- Beaucoup de stress introverti, déprimée
- TTT :Piroxen, Neohylar, Aldara*
- Evolution: extension avec surinfection et hémorragie
- Frotti cervical :inflammatoire

QUE LUI PROPOSEZ VOUS?



1. Soins locaux et on attend l'accouchement
2. Traitement chirurgical (laser ou autre)
3. Traitement Homéopathique seul
- 4- Traitement Homéopathique et laser

QUE LUI PROPOSEZ VOUS?



1. Soins locaux et on attend l'accouchement
2. Traitement chirurgical (laser ou autre)
3. Traitement Homéopathique seul
4. Traitement Homéopathique et laser

TRAITEMENTS RECUS: 12/1/2024

Thuya Occidentalis 30CH 5gr/j

Sepia 30Ch 5gr 3 fois/j

Staphysagria 30CH 5gr 3fois/j

Medorrhinum 30CH 5gr/j

Phosphorus 30CH 5gr 3fois/j et arnica 9CH 5gr 4fois/j jusqu' à arrêt des épisodes hémorragiques

Lavage avec betadine gyneco , gel moussant doux

DEBUT FEVRIER

Nette diminution du volume des lésions

17/4/2024

-Accouchement césarienne le 21/2/24

-Arrêt du TTT Homéopathique :fin Mars 2024

-Sepia 30CH :1dose/semaine

-Thuya occidentalis 30CH :1 dose /semaine

-Medorrhinum 30 Ch 1dose /15j

-TT laser ,contôle frotti

3mois

Disparition presque totale des lésions

Persistance d'une petite excroissance de 2mm à 9h



25/12/2023

Mme Najet D. 44ans

- Enseignante
- Taches claires début en 2019 au front
- 2 filles :12/9ans
- ANTCDS

Familiaux: Diabete+/ Allergies+/HTA+

Thyroïde -,


- Gastrite à HP en 2009 traitée
- Hémorroïdes avec les grossesses
- Pic HTA avec Stress
- STRESS++++(plutôt introverti)
- cycle plus court depuis 5ans
- céphalées ,irritabilité. Arthralgies avant règles

QUE LUI DITE- VOUS ?



1. Vos avez un vitiligo et vos chances de guérir sont quasi nulles
2. Votre peau vous parle un bilan est souhaitable pour comprendre son besoin et ajuster un traitement homéopathique
- 3- Oui la guérison est possible mais ce n' est pas facile et il ya sûrement une ou plussieurs causes à rechercher.

QUE LUI DITE- VOUS ?



1. Vos avez un vitiligo et vos chances de guérir sont quasi nulles
2. Votre peau vous parle un bilan est souhaitable pour comprendre son besoin et ajuster un traitement homéopathique
- 3- Oui la guérison est possible , c est pas facile et il ya sûrement une ou plusieurs causes à rechercher et à traiter .

BILAN

- Hb:12,
- VitamineD: 19,
- Chol T:2,06; TG: 1,93
- Ferritinémie :20
- Ac Anti-Thyr:22

- _TSH, T4,
- Ac Anti-TPO
- HBgly
- _Bilan Hépatique

RAS

TRAITEMENT :2MOIS

- Thuya occidentalis 30 CH 5gr /j
- Lachesis 30CH 3gr 3fois /j
- Sepia 30 CH 3 gr 3 fois/j
- Ignatia 30 CH 10 gr 3fois/s et 10 gr au besoin
- Staphysagria 30 CH 10 ge 3fois/s et 10 gr au besoin
- Sulfur 15 Ch 10gr/s
- Probiotics
- Passilora cp
- Ecran solaire
- Vitamine D
- fer
- Anti-oxydants

4/3/2024

Début de Repigmentation des lésions

26/4/2024

Repigmentation presque totale de certaines zones

La patiente est satisfaite

Traitement prescrit pour encore 2 mois

MELLE AMIRA D. 24/8/2016

- Née en 1996, consulte à l'âge de 20ans
- Lésions squameuses du cuir chevelu apparues au printemps depuis l'âge de 8ans, lésions érythémato-squameuses circonscrites de l'abdomen et quelques éléments des bras
- Ménarche à 14 ans
- ATCDs : familiaux: Diabète
- Personnels: Herpes labial rare


- Maigre , fatiguée, frileuse
- Très réservée,
- Aime les sucreries
- Tendance à la constipation

QUE LUI PROPOSEZ VOUS?



1. Novatretin 10mg 1cp/j 3mois renouvelables
2. Champoing anti-pelliculaire et dermocorticoïdes
3. Traitement Homéopathique seul
- 4- Traitement Homéopathique et mesures d'hygiènes de vie.

QUE LUI PROPOSEZ VOUS?



1. Novatretin 10mg 1cp/j 3mois renouvelables
2. Champoing anti-pelliculaire et dermocorticoïdes
3. Traitement Homéopathique seul
- 4- Traitement Homéopathique et mesures d'hygiènes de vie .

TRAITEMENT :24/8/2016:3MOIS

- Staphysagria 30 CH 10 gr 3 fois/s
- Calcarea Phosphorica 15 Ch 10 gr 3 fois/s
- silicea 15 Ch 10gr/s
- Natrum Muriaticum 30 Ch 10gr /s
- Graphites 15 Ch 3gr 3 fois/j

- shampooing anti-pelliculaire
- caardus Marianus micosphères
- cicaderma: rétro-auriculaire
- crème Hydratante pour le corps
- probiotics+++
- vitamine D (vitamine D :20)
- fer (ferritinemie:10)
- _Hygiène Alimentaire +++

28/3/2017

- Moins de fatigue
- Constipation +/-
- Alimentation : +/-
- Lésions +/- : sillon reto-auriculaire , cuir chevelu beaucoup mieux
- Lésions du corps ont palies,
- Pas de nouvelles lésions

TRAITEMENT:3MOIS

- calcarea phosphorica 15Ch 10gr 3 fois/s
- Staphysagia 30 CH 10gr au besoin
- Natrum Muriaticum 30 CH 10gr/s
- Graphites 15 CH 3gr 3fois/j
-

28/8/2017

- Constipation +++
- Nette > de sa peau
- Pas de frilosité
- flatulences aux féculeux
- Ne tolère pas les contrariétés

TRAITEMENT: 3MOIS

- Staphysagria 30 CH au besoin
- Lycopodium 9 Ch 10 gr /s
- sulfur 15 Ch /Thuya occidentalis 30 CH
- Probiotics +++
- Shampoing Traitant , crèmes Hydratantes
- Hygiène Alimentaire+++

4/1/2024

- Réapparition des lésions depuis quelques mois
- Assume mieux son problème de peau
- Elle va se marier bientôt et aimerait s'occuper de sa peau
- Constipation -

BILAN

Bilirubine :T:29,8(<20); BC: 20,20(<5)

- Vitamine D <8
- Ferritinémie:4
- sérologie Covid +

TRAITEMENT: 2MOIS

Silicea 30 CH 3gr 3fois/j

Thuya Occidentalis 30 CH 5 gr /j

Berberis 9CH 5 gr 3 fois/j

- Sulfur Iodatum 9CH 10 gr /s

- vitamine D
- lactoferrin 200
- probiotics
- Biocurcupine
- crème émoliente

CONCLUSION

LES PATHOLOGIES CUTANÉES

STRESS

MICROBIOTE

IMAGE DE SOI

HYGIENE ALIMENTAIRE

TRAUMAS DE
L'ENFANCE

INFECTION VIRALES ET LEURS
CONSEQUENCES (COVID+++)

CHOCs DIVERS

POLLUTIONS: PESTICIDES, OGM +++



MEDICAMENTS
D'ACTION LOCALE

JE VOUS REMERCIE POUR VOTRE
ATTENTION

fmonastiri@gmail.com